FICHES D'IDENTIFICATION DES MALADIES ET PARASITES DES POISSONS, CRUSTACÉS ET MOLLUSQUES

Préparées sous les auspices du Groupe de Travail CIEM sur la Pathologie
et les Maladies des Organismes marins

Éditées par
CARL J. SINDERMANN

NOAA National Marine Fisheries Service
Northeast Fisheries Center, Sandy Hook Laboratory
Highlands, New Jersey 07732, USA

FICHE N° 15

RICKETTSIAL DISEASE OF *DONAX TRUNCULUS*

INFECTION RICKETTSIENNE DE *DONAX TRUNCULUS*

par

M. COMPS

IFREMER, Laboratoire de Pathologie
1, rue Jean Vilar, 34200 Sète, France

CONSEIL INTERNATIONAL POUR L'EXPLORATION DE LA MER
Palægade 2–4, DK-1261 Copenhague K, Danemark
https://doi.org/10.17895/ices.pub.5189
Janvier 1985
ISSN 0109-2510
ISBN 978-87-7482-656-9

Histology / histologie

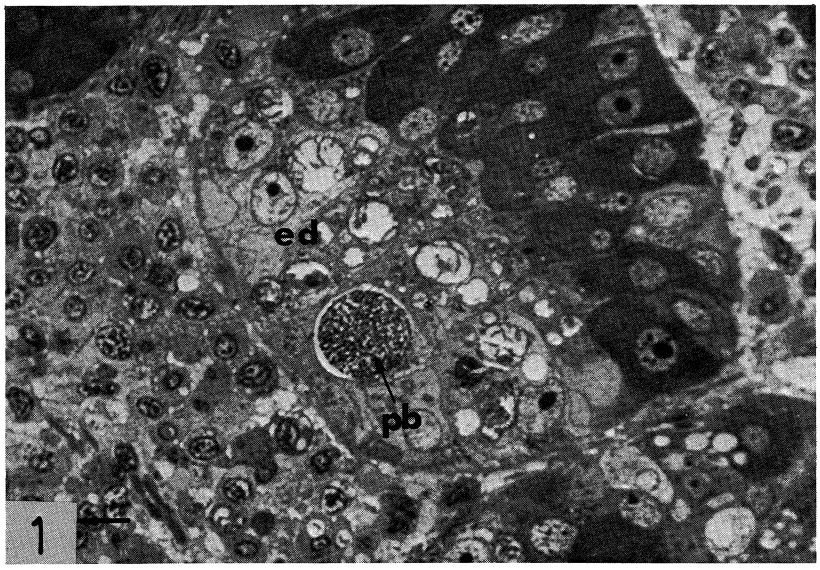

Ultrastructure / ultrastructure

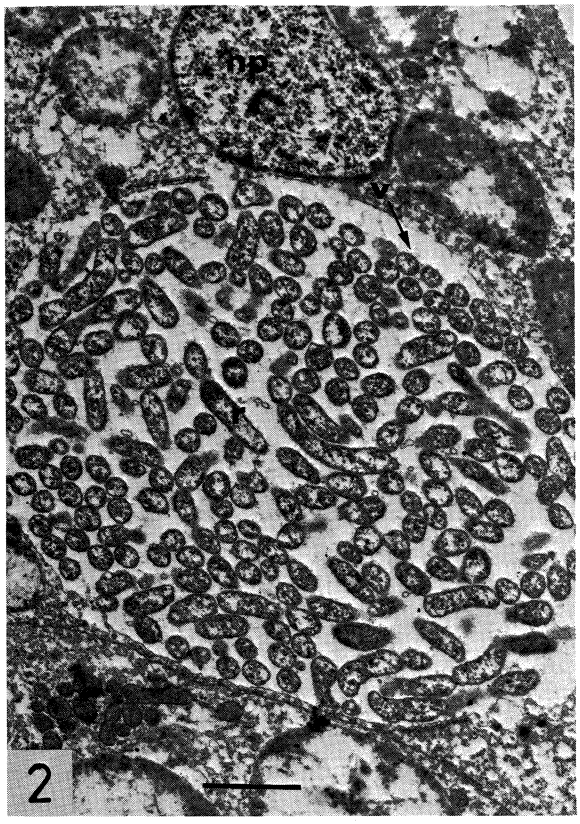

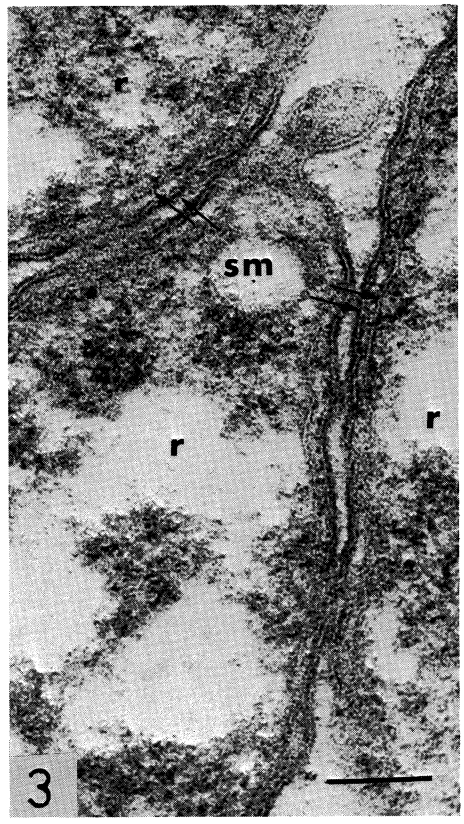

Figures 1–3.

RICKETTSIAL DISEASE OF *DONAX TRUNCULUS*

Host species
Donax trunculus L., wedge shell

Disease name
Rickettsial disease of *Donax*

Etiology
Infection of epithelial digestive gland cells by a rickettsial type of micro-organism

Associated environmental conditions
Infection is more frequent in winter.

Geographical distribution
French Mediterranean coast (Languedoc coast)

Significance
Infection associated with mortalities (winter 1978); infection levels between 20 and 45 %.

Control
No information

Gross clinical signs
In vivo, no external sign

Histopathology
Histology (Fig. 1). Basophilic granular plaques from 5 to 12 μm in diameter in the digestive gland diverticula (pb) (ed, digestive gland epithelium).

Ultrastructure (Figs. 2–3). Rickettsia-like cells (r) occurring in one or several cytoplasmic vacuoles (v), nucleus of parasitized cell (np); micro-organisms are elongated in shape (2·5 to 3 μm with a diameter of 500 to 700 nm) and enclosed by a double membrane system (sm).

INFECTION RICKETTSIENNE DE *DONAX TRUNCULUS*

Espèce hôte
Donax trunculus L., olive de mer

Nom de la maladie
Infection rickettsienne de *Donax*

Étiologie
Infection des cellules de l'épithélium des diverticules digestifs par un micro-organisme de type rickettsien.

Conditions de milieu
Prévalence de l'infection en période hivernale

Distribution géographique
Méditerranée (littoral languedocien)

Importance
Infection associée à des mortalités (hiver 1978). Taux d'infestation de 20 à 45 %.

Prophylaxie et traitement
Inconnus

Signes cliniques macroscopiques
In vivo, aucune manifestation externe caractéristique

Histopathologie
Histologie (Fig. 1). Plages granuleuses basophiles de 5 à 12 μm de diamètre, dans les diverticules digestifs (pb) (ed, épithélium digestif).

Ultrastructure (Figs. 2–3). Rickettsies (r) localisées dans une ou plusieurs vacuoles cytoplasmiques (v), noyau de la cellule parasitée (np); micro-organismes de forme allongée (2·5 à 3 μm avec un diamètre de 500 à 700 nm) limités par un double système membraneux (sm).

Key references
Références bibliographiques

Comps, M., Tigé, G., Duthoit, J. L., and Grizel, H. 1977. Micro-organisme de type rickettsien chez les huîtres *Crassostrea gigas* et *Ostrea edulis* L. Haliotis, Vol. 8.

Comps, M., and Raimbault, R. 1978. Infection rickettsienne de la glande digestive de *Donax trunculus* Linné. Science et Pêche, 281: 11–12.

Key laboratory
Laboratoire de référence

IFREMER, Laboratoire de Pathologie
1, rue Jean Vilar
34200 Sète, France